

## ЕКСТРАИНТЕСТИНАЛНЕ МАНИФЕСТАЦИЈЕ НА ОКУ КОД ПАЦИЈЕНАТА СА ИНФЛАМАЦИЈСКИМ БОЛЕСТИМА ЦРЕВА

*Јелена Живић, Драгче Радовановић, Марко Спасић, Наташа Здравковић  
Универзитет у Крагујевцу, Србија, Факултет медицинских наука*

### EXTRAIESTINAL MANIFESTATIONS OF THE EYE IN PATIENTS WITH INFLAMMATORY BOWEL DISEASES

*Jelena Zivic, Dragce Radovanovic, Marko Spasic, Natasa Zdravkovic  
University of Kragujevac, Serbia, Faculty of Medical Sciences*

#### САЖЕТАК

Екстраинтестиналне манифестације Кроне болести и улцерозног колитиса уочене су код скоро половине оболелих. Треба их разликовати од секундарних обољења и компликација. Најчешће захваћени органи јесу зглобови, кожа, очи, ређе јетра, жучни путеви, урогенитални и хематопоезни систем. Манифестације на оку су, иако ретке, значајан вид морбидитета, са могућим слепилом као исходом. Преваленција је већа код жена и када су болести црева дијагностиковане у ранијој животној доби, а мања је код деце. Узимајући у обзир велики утицај на квалитет живота, неретко и више од гастроинтестиналних симптома, циљ рада је да укаже на учесталост и важност препознавања, размотри клинички и дијагностички приступ појединим офталмолошким ентитетима. Симптоматологија промена на оку, најчешће иритиса, еписклеритиса и склеритиса није специфична, те је самим тим и клиничка евалуација потенцијално потцењена како из угла пацијента, тако и из угла лекара. Офталмолошки преглед би требало да буде учесталија процедура и саставни део неге пацијената са инфламацијским болестима црева. Неопходно је бити добро упознат са могућим симптомима на оку, јер у појединим случајевима они претходе инфламацијским болестима црева. Лечење и адекватна контрола основне системске болести у највећој мери доприносе контроли болести ока.

**Кључне речи:** инфламацијске болести црева, увеитис, склеритис.

#### УВОД

Инфламацијске болести црева (IBD), као идиопатски, хронични поремећаји са имуногенетеском основом, често су удружени са екстраинтестиналним манифестацијама (EIMs). Екстраинтестиналне манифестације Кроне болести (CD) и улцерозног колитиса уочене су код око 35% оболелих од инфламацијских болести црева. Понекад утичу на укупни квалитет живота много више од симптома који прате болести црева.

#### ABSTRACT

Extraintestinal manifestations of Crohn's disease and ulcerative colitis were observed in almost half of the patients. They should be distinguished from secondary illnesses and complications. The most commonly affected organs are joints, skin, eyes, liver, gallbladder, urogenital and hematopoietic system. Eye manifestations are, although rare, an important form of morbidity, with possible blindness. The prevalence is higher in women and if the bowel disease is diagnosed at younger age, but lower than in children. Considering the great impact on the life quality, sometimes higher than gastrointestinal symptoms are, the goal is to show the importance of recognition and clinical and diagnostic approach to some ophthalmic entities. Symptomology of the most common changes, iritis, episcleritis and scleritis is nonspecific, and therefore the clinical evaluation is potentially underestimated both from the patient's and from the doctor's point of view. Ophthalmologic examination should be more frequent and an integral part of care for patients with inflammatory bowel disease. It is necessary to be well aware of the possible symptoms on the eye diseases, because they can precede inflammatory bowel disease. Treatment and adequate control of basic systemic disease contribute to the control of eye disease.

**Key words:** inflammatory bowel diseases, uveitis, scleritis.

Екстраинтестиналне манифестације треба разликовати од секундарних обољења или компликација инфламацијских болести црева, јер захтевају евентуално другачији приступ и специфичну терапију. Скоро сваки орган може бити локализација екстраинтестиналних симптома инфламацијских болести црева (1). Понекад представљају примарне манифестације Кроне болести и улцерозног колитиса. Најчешће су захваћени зглобови, кожа, очи, али могу бити захваћени и други органи, као што су јетра и жучни путеви, урогенитални систем и хематопоезни систем.

EIMs могу бити подељене у две групе: реактивне манифестације које су у вези са активношћу болести, као што су периферни артритис, еритема нодозум

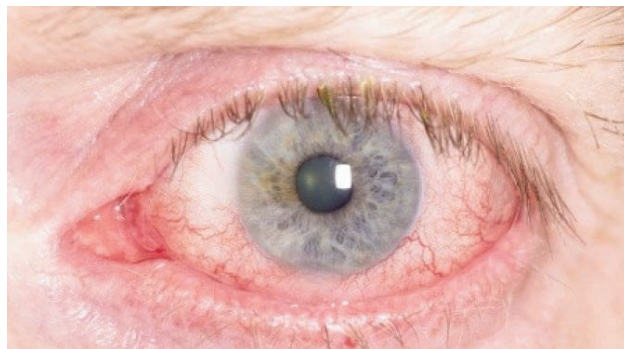
(EN), афтозни стоматитис, еписклеритис и др., и оне које нису у директној вези са активношћу болести, као што су увеитис, аксијална артропатија, примарни склерозирајући холангитис, пиодерма гангренозум (2). У популацији оболелих од инфламацијских болести црева, код пацијената са EIMs, артропатија је најчешћа ванцревна манифестација. Код пацијената са улцерозним колитисом среће се у око 5–10% случајева, док код пацијената са Кроновом болешћу у 10–20% случајева. Око 7,5% пацијената има примарни склерозирајући холангитис (PSC), 22% пацијената афтозни стоматитис, 22% кожане манифестације (еритема нодозум 3–20% и пиодерма гангренозум 5–20%), 10% хепатобилијарне манифестације, попут аутоимунског хепатитиса, и 7,5% примарни склерозирајући холангитис. Офталмолошке манифестације има 2–5%, а кардиопулмоналне манифестације 3%. У 73% случајева дијагноза EIMs поставља се након дијагностиковане инфламацијске болести црева; у 11% случајева дијагностикује се пре појаве EIMs и инфламацијске болести црева, док се у 16% случајева дијагностикује истовремено (3,4).

Забележени су случајеви тешке епителне атипичности на конјунктиви, налик тумору сквамозног епитела ока (Ocular Surface Squamous neoplasia, OSSN), након чега је убрзо пацијенту дијагностикован улцерозни колитис, као и случајеви постављања дијагнозе Кронове болести након акутног губитка вида услед оптичког перинеуритиса (5). Најчешће клиничке манифестације промена на оку јесу иритис, еписклеритис и склеритис. Симптоми и знаци манифестују се као замагљени вид, сузење ока, бол, фотофобија, хиперемична конјунктива и/или склере, губитак оштрине вида и слепило. Запаљенски процес који карактерише ове ентитете има генетску основу. Код пацијената је доказан полиморфизам HLA-B15, -B27, -B58 и HLA-DRB1\*0103 генских локуса и повећана је експресија гена за 1031 *tumor necrosis factor α* (TNF-α) 2. Код Кронове болести, где постоји мутација у NOD-2 гену, познатом и као CARD-15, чији је продукт NOD интраћелијски рецептор, постоји веза са појавом Блау синдрома (6). Овај синдром је форма ретког, аутозомно доминантног увеитиса, који настаје као последица мутације у нуклеотид везујућем домену, делу NOD-2 гена. Код IBD увеитис, артритис и EN често се јављају удружено. У сва три случаја постоји веза са експресијом гена HLA локуса, што објашњава клиничку слику преклапајућих али ипак независних клиничких манифестација (7).

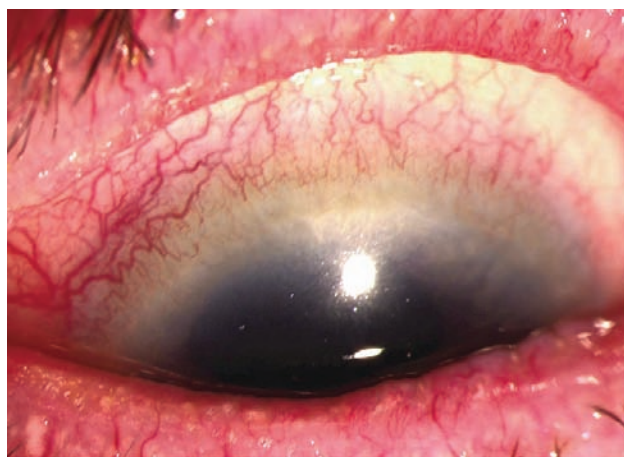
#### **Увеитис као екстраинтестинална манифестација пацијената са IBD**

Увеитис обухвата варијабилни спектар поремећаја на оку који је према локализацији подељен на предњи

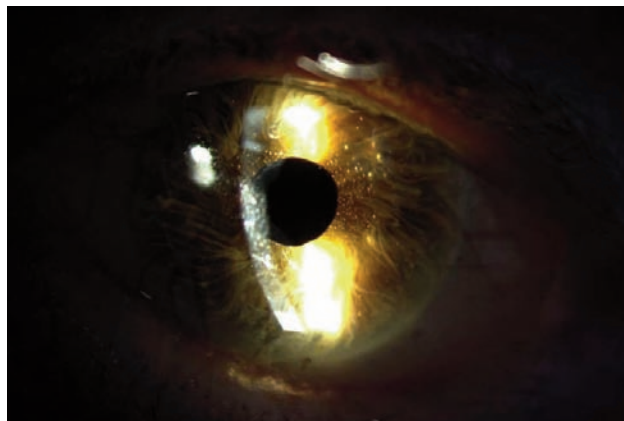
(иритис, иридоциклитис) (слика 1), интермедијални и задњи увеитис (ретинитис, хороидитис, ретинохороидитис, хориоретинитис, ретинални васкулитис) или све слојеве увее (панувеитис). Разликују се грануломатозни и негрануломатозни увеитиси, према типу ћелијске инфилтрације. Код грануломатозног увеитиса постоје инфилтрати у увеалном ткиву од епителоидних ћелија окружени лимфоцитима. Клинички симптоми предњег увеитиса (слика 2) јесу цилијарна хиперемична, бол, фотофобија, миоза и различити степени губитка оштрине вида. Од



Слика 1. Иритис



Слика 2. Предњи увеитис



Слика 3. Tyndall-ов феномен

знакова се може уочити Тиндалов феномен (присуство протеина у течности предње очне коморе (слика 3), ћелијски елементи у предњој очној комори, преципитати на ендотелу рожњаче, ћелијски елементи у стакластом телу, као и чворићи на дужици. Предњи грануломатозни увеитис карактерише се грануломима у предњој увеи и ексудацијом у предњој очној комори. На ендотелу рожњаче налазе се такозвани сланинасти преципитати – *mutton fat*. Код задњег увеитиса не јављају се бол и црвенило, нема промене величине зенице, већ постоје промене у видном пољу, нејасан вид и пад видне оштрине. Задњи грануломатозни увеитис одликује се хориоретиналним огњиштима различите локализације и различитог броја, праћених замућењем у стакластом телу и запаљењем околних крвних судова.

Увеитис може бити унилатерални или билатерални. Код пацијената са улцерозним колитисом најчешће је унилатералан, негрануломатозан и самоограничавајући. Код Кронове болести увеитис је често билатералан, захвата структуре задње увее, хроничан је и удружен с ретиналним васкулитисом/флебитис (8). Компликације предњег увеитиса на задњем сегменту ока јесу: цистоидни едем макуле, руптура и аблација ретине. Могуће су и задње синехије, тј. адхезија ириса за предњу страну сочива. Задњи увеитис може се компликовати атрофијом папиле, папилитисом видног живца. На трећем је месту водећих узрока слепила у свету. Различити имунски механизми могу бити узрок настанка увеитиса. Молекулска мимикрија или имунски одговор на секвестриране аутоантигене највероватнији су одговор имунског система у болестима ока код пацијената са IBD. Знак инфламације увее је присуство леукоцитне инфилтрације у предњем или задњем сегменту ока, видљивих биомикроскопом, као стандардном дијагностичким процедуром (9). Увеитис може бити први знак системске болести.

У постављању дијагнозе користи се низ тестова након детаљне анамнезе и клиничког прегледа. Дијагностички поступци су: лабораторијска испитивања (хематолошка, биохемијска и имунолошка), радиографска испитивања, флуоресцеинска ангиографија, (FA), Indocyanine Green angiography (ICG) и оптичка кохерентна томографија (OCT), електрофизиолошка испитивања и преглед узорака течности и ткива ока (10).

Први корак у лечењу увеитиса подразумева постављање адекватне дијагнозе и потенцијалног узрока настанка увеитиса. Препоручује се примена кортикостероидних препарата, локално (капи, масти, парабулбарне субтенонијалне инјекције) и системски. Локално се дају капи: преднизолон ацетат 1,0%,

преднизолон фосфат 1,0%, дексаметазон фосфат 0,1%, дексаметазон алкохол 0,1%, флуорометолон 0,1% и маст дексаметазон 0,1% увече. Капи се користе за лечење предњих увеитиса и у зависности од тежине запаљења. У почетку се могу примењивати фреквентно (на пет минута у току једног сата, на 15 минута, на сат или на два сата) до смиривања процеса, тј. првих 7–10 дана. Тежа запаљења могу да трају недељама и месецима, па се лечење продужава до смиривања процеса који се прати на основу броја ћелијских елемената у предњој очној комори. Кортикостероиде треба давати у дисконтинуитету и у комбинацији са нестероидним антифлогистцима (11). Нестероидни антифлогистци (капи и таблете) користе се код рецидивирајућих увеитиса, наизменично са кортикостероидима. Примењују се флубипрофен 0,003% (окуфен), диклофенак 0,1% (волтарен), индометацин (индоцид), имуносупресиви и имуномодулаторни лекови (антимитотици и антиметаболити). У лечењу предњих увеитиса користе се мидријатици. Ефекат остварују на цилијарне мишиће и сфинктер папиле, који попуштају спазам и смањују бол, спречавају настанак задње синехије или их раскидају уколико већ постоје. Мидријатици дуготрајног дејства јесу: атропин 1% (примењују се 1–2 недеље), скополамин 0,25% (примењују се недељу дана). Мидријатици краткотрајног дејства су: тропикамид 0,5% и 1%, циклопентолат 0,5% и 1%, хоматропин 2% и фенилефрин 2,5–10%. Фенилефрин је само мидријатик, није циклоплегик и користи се у комбинацији са краткоделујућим циклоплегцима ради раскидања задњих синехија. Лечење акутних предњих увеитиса и њихових рецидива почиње атропином, све до смиривања, а затим се наставља циклоплегцима с краткотрајним дејством једанпут увече, јер циклоплегичка омета рад на близину (12). Благе форме увеитиса лече се мидријатичима краткотрајног дејства, једанпут увече. Уколико је код пацијента претходно дијагностиковано обољење црева, кортикостероиди се могу дати системски. Једна од опција је хируршки уграђен имплант интравитреално који ослобађа дексаметазон чије се дејство остварује у просеку до 6 месеци од имплантације. Примена ове хируршке методе је ограничена због високе цене и компликација као што су катаракта, глауком и истањење склере (13). Системска имуносупресивна терапија може се дати код неадекватног одговора на кортикостероиде или у случају појаве компликација услед њихове примене. Према водичу Америчког гастроентеролошког удружења (American Gastroenterology Association, AGA), у групи пацијената са CD, инфликсимаб је индикуван у лечењу увеитиса и других офталмолошких манифестација IBD, осим оптичког

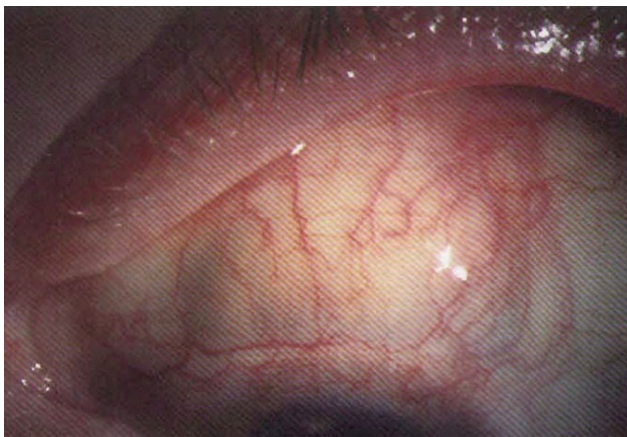


неуритиса јер може погоршати такво стање или је неуритис последица анти-TNF терапије. Сличне индикације постоје и код употребе адалимумаба (3). Имуносупресија се обично примењује код билатералних форми увеитиса које изузетно ремете квалитет живота пацијента.

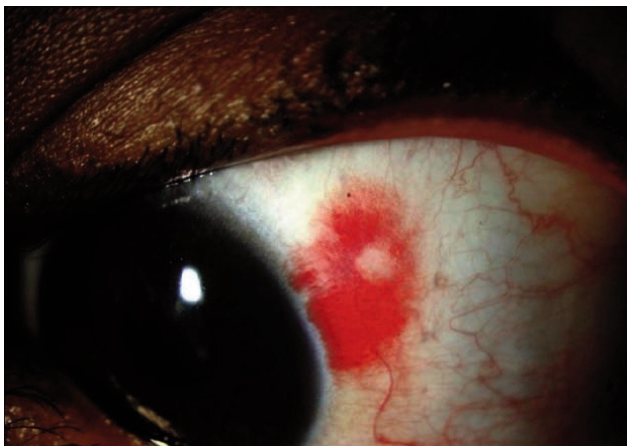
### **Склеритис као екстраинтестинална манифестација пацијената са IBD**

Склеритис је запаљење које захвата склеру. Најчешће је у питању васкулитис крвних судова склере. Педесет одсто пацијената са склеритисом има клиничке знаке васкулитиса, који захвата друге органске системе.

На основу клиничких манифестација склеритис се дели у пет стадијума: предњи дифузни, предњи нодуларни, некротизирајући, перфорирајућа склеромалација (слика 4) и задњи склеритис. Перфорирајућа склеромалација је позната и као некроза без инфламације. Клиничка слика запаљења склере варира у зависности од типа склеритиса, али се најчешће испољава као бол који може бити изузетно јак.



Слика 4. *Scleromalacia perforans*



Слика 5. *Нодуларни еписклеритис*

Еписклеритис се ретко може дијагностички разликовати од других узрока црвенила и бола у оку, нарочито ако су у питању склеритис и еписклеритис (слика 5). Код еписклеритиса чешће изостаје бол, пацијенти немају компликације у виду глаукома и иритиса и имају одличну прогнозу са комплетном резолуцијом углавном за две недеље.

Задњи склеритис је нарочито тешко дијагностиковати. Уколико предњи део склере није захваћен, нема појаве црвенила. Приликом прегледа могуће је уочити хориоретиналне наборе, цилиохороидалну ефузију, некада и ексудативну аблацију мрежњаче. Дијагноза се може потврдити ултразвуком или ЦТ скеном орбите. Дијагноза се допуњује специфичним тестовима појединих системских обољења, која могу бити основни узрок склеритиса.

У лечењу склеритиса могу се користити нестероидни антиинфламаторни лекови, као што је кеторолак примењени топикално, али је њихова ефикасност мала (14). Топикални кортикостероиди добро контролишу симптоме, али имају и озбиљна нежељена дејства, као што су развој катаракте и повишен интраокуларни притисак. Орална употреба нестероидних антиинфламаторних лекова показала је бољи ефекат, нарочито индометацина (15). Лечење и адекватна контрола основне системске болести у највећој мери доприноси контроли склеритиса уз надокнаду калцијума и витамина D. Уколико је кортикостероидна терапија контраиндикована, препоручује се примена метотрексата, азатиоприна, циклоспорина, микофенолата или циклофосамида у сарадњи са гастроентерологом.

Периокуларна примена кортикостероида је ефикасна код увеитиса, али је контраиндикована код пацијената са некротизирајућим склеритисом. Кортикостероиди могу да повећају могућност перфорације склере.

### **ЗАКЉУЧАК**

Манифестације на оку код пацијената са IBD чешће се јављају код жена и пацијената којима је IBD дијагностикован у ранијем животном добу. Код деце са IBD ограничени су подаци о очним манифестацијама. Међутим, поједини аутори пријављују високу преваленцију асимптоматских увеитиса.

Промене на оку су, иако ретке, значајан вид морбидитета, са могућим последицима слепилом. Симптоматологија је често неспецифична, па тиме и клиничка евалуација често потцењена како из угла пацијента, тако и из угла лекара. Требало би да офталмолошки преглед буде рутинска процедура и саставни део неге пацијената са IBD. Треба се добро

узнати са спектром могућих симптома јер управо они понекад претходе дијагностиковању Кроне болести и улцерозног колитиса.

### ЛИТЕРАТУРА

1. Rogler G, Schölmerich J. Extraintestinal manifestations of inflammatory bowel disease. *Med Klin (Munich)* 2004; 99: 123–30.
2. Agrawal D, Rukkannagari S, Kethu S. Pathogenesis and clinical approach to extraintestinal manifestations of inflammatory bowel disease. *Minerva Gastroenterol Dietol* 2007; 53: 233–48.
3. Kujundzić M. The role of biologic therapy in the treatment of extraintestinal manifestations and complications of inflammatory bowel disease. *Acta Med Croatica* 2013; 67: 195–201.
4. Sousa P, Martins D, Pinho J, Araújo R, Cancela E, Castanheira A, P. Ministro, et al. Extraintestinal manifestations are a prognostic factor in patients with inflammatory bowel disease. *Centro Hospitalar Tondela-Viseu, Gastroenterology* 2016; Portugal Poster presentations: Clinical: Diagnosis & outcome P 209.
5. McClelland C, Zaveri M, Walsh R, Fleisher J, Galetta S. Optic perineuritis as the presenting feature of Crohn disease. *J Neuroophthalmol* 2012; 32: 345–7.
6. Janssen CE, Rose CD, De Hertogh G, et al. Morphologic and immunohistochemical characterization of granulomas in the nucleotide oligomerization domain 2-related disorders Blau syndrome and Crohn disease. *J Allergy Clin Immunol* 2012; 129: 1076–84.
7. Thomas AS, Lin P. Ocular manifestations of inflammatory bowel disease. *Curr Opin Ophthalmol* 2016; 27: 552–560.
8. Timothy R. Orchard. C.N. Chua, Tariq Ahmad, Hung Cheng, Kenneth I. Welsh, Derek P. Jewell. Uveitis and erythema nodosum in inflammatory bowel disease: Clinical features and the role of HLA genes. *Gastroenterology* 2002; 123: 714–18.
9. Vavricka SR, Scharl M, Gubler M, Rogler G. Biologics for extraintestinal manifestations of IBD. *Curr Drug Targets* 2014; 15: 1064–73.
10. Robert R. Rich. Thomas A. Fleisher, William T. Shearer, et al. *Clinical Immunology - Principles and practice*. 3rd ed. Elsevier, Philadelphia 2008:1086–88.
11. Kanski JJ. *Klinička oftalmologija*. Peto izdanje. Data status Beograd, 2004.
12. Stanojevic-Paović A, Paović J, Paović P. *Uveitisi*. Medicinski fakultet Beograd, 2008.
13. Stanojevic-Paović A, Milenković A, Konitić Đ, Cvetković D, Hentonova-Senčanić P, Paović J. *Fiziologija oka*. Medicinski fakultet Beograd, 2008.
14. Williams CP, Browning AC, Sleep TJ, Webber SK, McGill JI. A randomised, double-blind trial of topical ketorolac vs artificial tears for the treatment of episcleritis. *Eye (Lond)* 2005; 19: 739–42.
15. Bucolo C, Marrazzo G, Platania CB, Romano GL, Drago F, Salomone S. Effects of topical indomethacin, bromfenac and nepafenac on lipopolysaccharide-induced ocular inflammation. *J Pharm Pharmacol* 2014; 66: 954–60.